

# RID

REPORTE

Imagenológico Dentomaxilofacial

ISSN: en trámite. Número 1 Volúmen 1 Enero Julio 2022 -



**Sociedad Venezolana de  
Radiología e Imagenología  
Dentomaxilofacial**

## REPORTE DE CASO

# CONDUCTOS SINUOSOS CANALIS SINUOSUS

**Mónica Piña-D'Abreu<sup>1</sup>, Beatriz Gómez-Bonilla<sup>2</sup>**

<sup>1</sup> Especialista en Radiología Oral y Maxilofacial. TRADIT 3D. Santiago, Chile. (monicap@tradit3d.com)  
(ORCID: 0000-0001-5450-8481)

<sup>2</sup> Especialista en Radiología Oral y Maxilofacial. BEGMAX Centro Radiológico. Santiago, Chile. (beatrizgo-  
mezb@gmail.com)(ORCID: 0000-0003-0217-893X)

Editor Académico: Dra. Ana Isabel Ortega-Villalobos

## RESUMEN

El Canal Sinuoso (CS) es un canal óseo en el maxilar que se ramifica desde el canal infraorbitario y termina lateralmente en la espina nasal anterior. En condiciones normales, el CS tiene un diámetro inferior a 1 mm y una longitud total de 5,5 cm, contiene el haz neurovascular alveolar anterosuperior que irriga, drena e inerva los caninos e incisivos superiores, encías y mucosa de la zona, el meato nasal inferior, parte anterior del seno maxilar y del tabique nasal. En este reporte se describe imagenológicamente, un caso de CS con ramificaciones y bifurcación en la zona palatina de los dientes anteriores, en una paciente femenina de 22 años, referida al centro radiológico para valoración de terceros molares mediante tomografía computarizada de haz cónico (TCHC). Se realizó una evaluación secuencial de cortes transaxiales en la premaxila. Las vistas coronales permitieron evidenciar los conductos accesorios derecho e izquierdo emergiendo desde el piso de las fosas nasales en orientación a reborde alveolar, destacando la presencia de una ramificación en palatino de las piezas dentarias 1.1 y 2.1. La TCHC permitió identificar la localización de la variante anatómica, recorrido, calibre, y relación con de estructuras adyacentes, para obtener una localización más precisa que evite complicaciones de en procedimientos clínicos, así como descartar falsos diagnósticos de patologías asociadas a los dientes vecinos.

**Palabras clave:** Variante anatómica, nervio maxilar, tomografía computarizada de haz cónico (DeCS)

**Como citar:** Piña-D'Abreu M, Gómez-Bonilla B. Conductos Sinuosos. Rep Imagenolol Dentomaxilofac. 2021;1(1):29-34

**Recibido:** 18/01/2021

**Aceptado:** 27/02/2021

**Publicado:** 08/03/2021



**Sociedad Venezolana de  
Radiología e Imagenología  
Dentomaxilofacial**

## REPORTE DE CASO

### ABSTRACT

The Sinuous Canal (SC) is a bony canal in the maxilla that branches from the infraorbital canal and ends laterally at the anterior nasal spine. Under normal conditions, the SC has a diameter of less than 1 mm and a total length of 5.5 cm, it contains the anterosuperior alveolar neurovascular bundle that irrigates, drains and innervates the canines and upper incisors, gums and mucosa in the area, the meatus lower nasal, anterior part of the maxillary sinus and nasal septum. In this report, a case of CS with ramifications and bifurcation in the palatal area of the anterior teeth, in a 22-year-old female patient, referred to the radiological center for evaluation of third molars by cone beam computed tomography (CBCT) is described by imaging. A sequential evaluation of transaxial views was performed in the premaxilla. The coronal views showed the right and left accessory conductors emerging from the floor of the nostrils in an orientation to the alveolar rim, highlighting the presence of a palatal branching of teeth 1.1 and 2.1. The CBCT will identify the location of the anatomical variant, path, caliber, and relationship with adjacent structures, to obtain a more precise location that avoids complications of clinical procedures, as well as to rule out false diagnoses of pathologies associated with neighboring teeth.

**Key words:** Mandible, mandibular fractures, cone beam computed tomography (MeSH)

### INTRODUCCIÓN

El Canal Sinuoso (CS) es un canal óseo en el maxilar que se ramifica desde el canal infraorbitario y termina lateralmente en la espina nasal anterior (ENA). Este canal comienza su recorrido como una bifurcación del conducto infraorbitario, sigue un camino descendente y medial en la pared anterior del maxilar hasta la pared lateral de la apertura piriforme, desciende rodeando los bordes lateral e inferior de esta apertura y termina lateralmente en la ENA, en el foramen septal<sup>1</sup>.

En condiciones normales, el CS tiene un diámetro inferior a 1 mm y una longitud de aproximadamente 1,5 cm en el piso de la órbita, 2 cm de largo en su recorrido completo a través del maxilar y 2 cm en la parte inferolateral de la apertura piriforme, con una longitud total de 5,5 cm<sup>1</sup>. El CS contiene el haz neurovascular alveolar

anterosuperior que irriga, drena e inerva los dientes caninos e incisivos superiores, las encías y mucosa de los mismos dientes, el meato nasal inferior, la porción anterior del seno maxilar y la inferior del tabique nasal<sup>2</sup>. Es importante destacar que el nervio alveolar anterosuperior es una de las ramas que se originan en el nervio infraorbitario antes de ingresar al foramen homólogo<sup>3</sup>.

La arteria alveolar anterosuperior es una rama de la arteria infraorbitaria, que proviene de la arteria maxilar; y la vena alveolar anterosuperior es un afluente del plexo pterigoideo. Entre las variaciones anatómicas encontradas en el maxilar se encuentran las relacionadas con el CS, principalmente en cuanto a su diámetro y longitud. Se considera una variación anatómica del canal si tiene un diámetro mayor de 1 mm, un final que difiere de la espina nasal anterior o

divisiones del canal a lo largo de su trayecto<sup>3</sup>.

El CS con frecuencia es pasado por alto en las descripciones anatómicas del maxilar y es un sitio potencial de lesiones iatrogénicas que afectan al haz neurovascular alveolar anterosuperior. Considerando que la región anterior del tercio medio

facial es un lugar común para procedimientos quirúrgicos como cirugía ortognática o colocación de implantes dentales<sup>2</sup>. Este trabajo tuvo como propósito evidenciar imagenológicamente un caso de CS con ramificaciones y bifurcación en la zona palatina de los dientes anteriores.

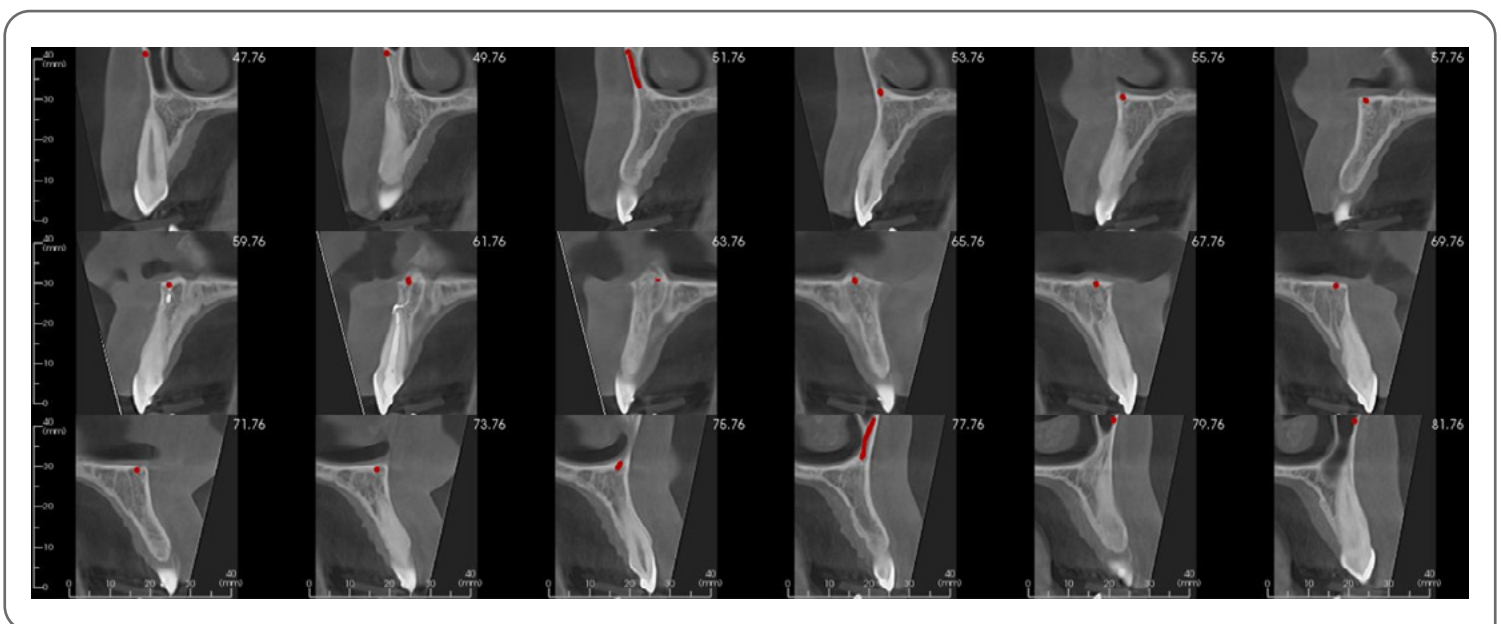
## PRESENTACIÓN DEL CASO

Paciente femenino de 22 años, referida al centro radiológico para estudio mediante tomografía computada de haz cónico (TCHC) maxilar (Planmeca Promax 3D, Helsinki, Finlandia) para evaluación de terceros molares previa a tratamiento de exodoncia; se procedió a realizar estudio con parámetros de adquisición de 90kV, 14mA, campo de visión 8x8cm, tamaño de voxel 200 micrones; las imágenes fueron procesadas con el software Invivo6, (Anatomage Dental CA, USA).

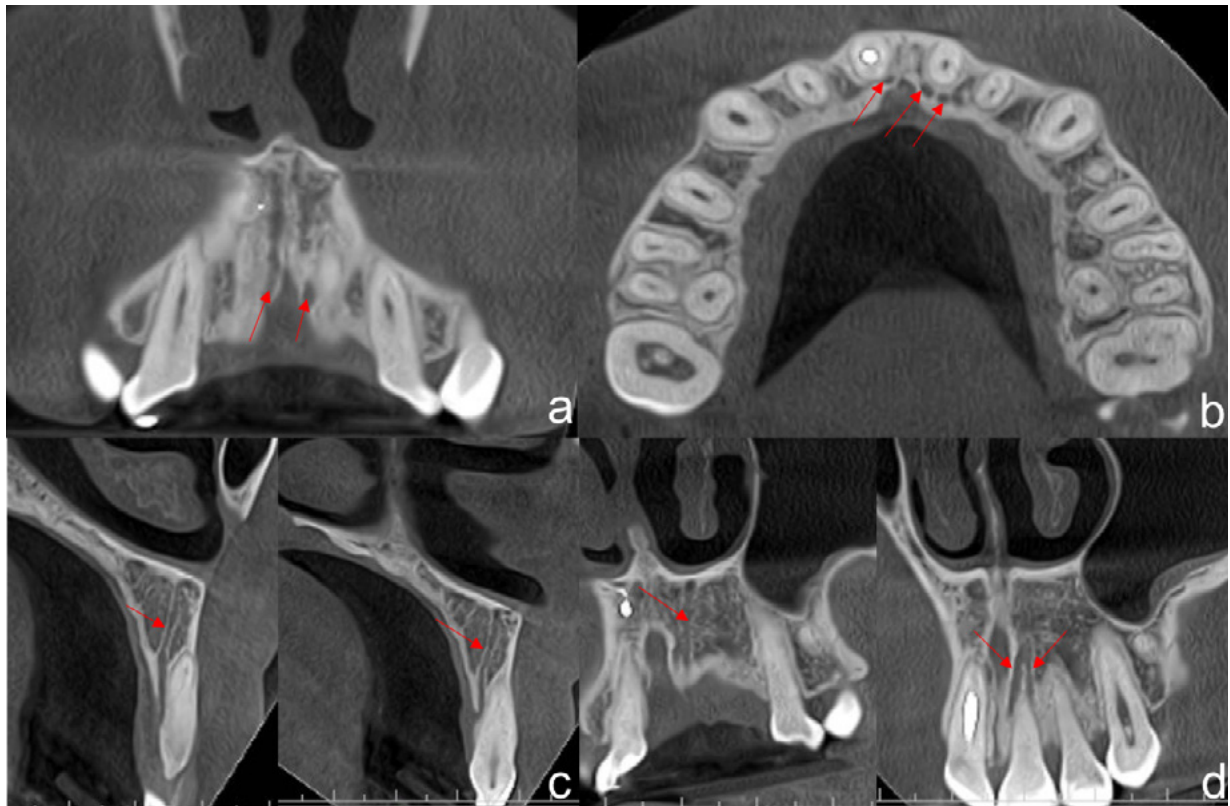
Se realizó la evaluación secuencial de cortes transaxiales en zona de premaxila, desde canino derecho hasta canino izquierdo (Figura 1). Las vistas coronales permitieron evidenciar

los conductos accesorios derecho e izquierdo emergiendo desde el piso de fosas nasales en orientación a reborde alveolar (Figura 2a). En la vista axial se observó la localización palatina del conducto accesorio derecho en relación con el diente 1.1 y conducto accesorio izquierdo bifurcado en relación con diente 2.1 (Figura 2b).

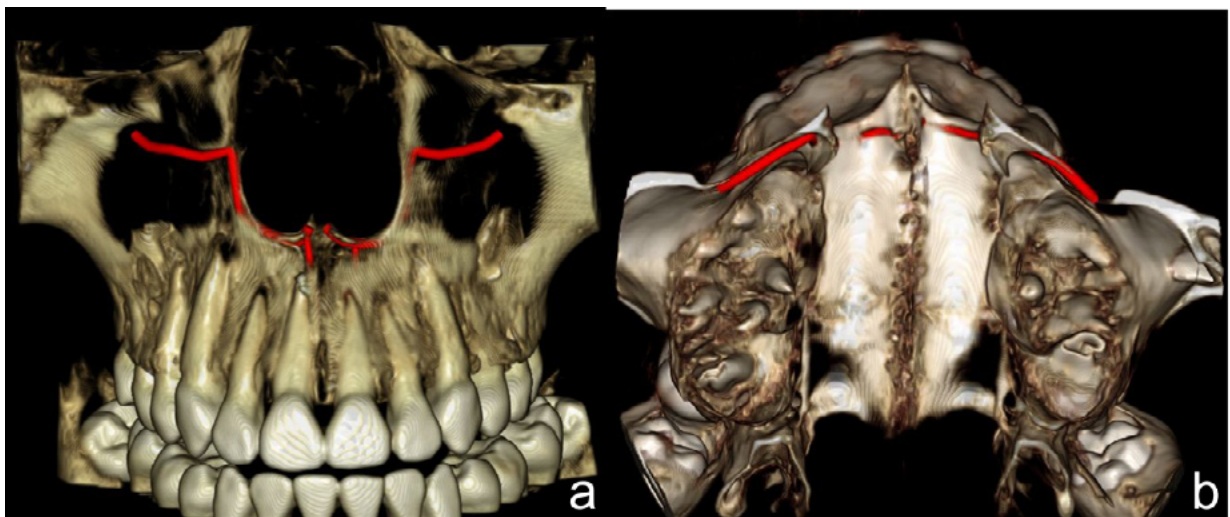
La interpretación imagenológica de la TCHC, reveló la existencia de una banda hipodensa o canal bilateral que transcurría con un recorrido serpenteante desde el agujero infraorbitario bilateralmente, por la pared lateral de fosas nasales para luego seguir el recorrido esperable de canalis sinuosus hacia piso de fosas nasales. En este caso se destaca la presencia de una



**Figura 1.** Vistas transaxiales de tomografía computarizada de haz cónico entre canino derecho y canino izquierdo, mostrando la variación anatómica (Trazo rojo) de conducto sinuoso bilateral con su recorrido por la pared lateral y piso de fosas nasales.



**Figura 2.** Reconstrucción multiplanar de tomografía computarizada de haz cónico maxilar, donde se observan conducto sinuoso bilateral con la variante de conducto accesorio bifurcado a) Vista coronal de conducto accesorio derecho e izquierdo. b) Vista axial de conductos accesorios palatinos a incisivos centrales. c) Vista sagital de conductos sinusos accesorios derecho e izquierdo ubicados palatinos a incisivos centrales. d) Vista coronal de conducto accesorio principal y su bifurcación en relación palatina a incisivo central izquierdo.

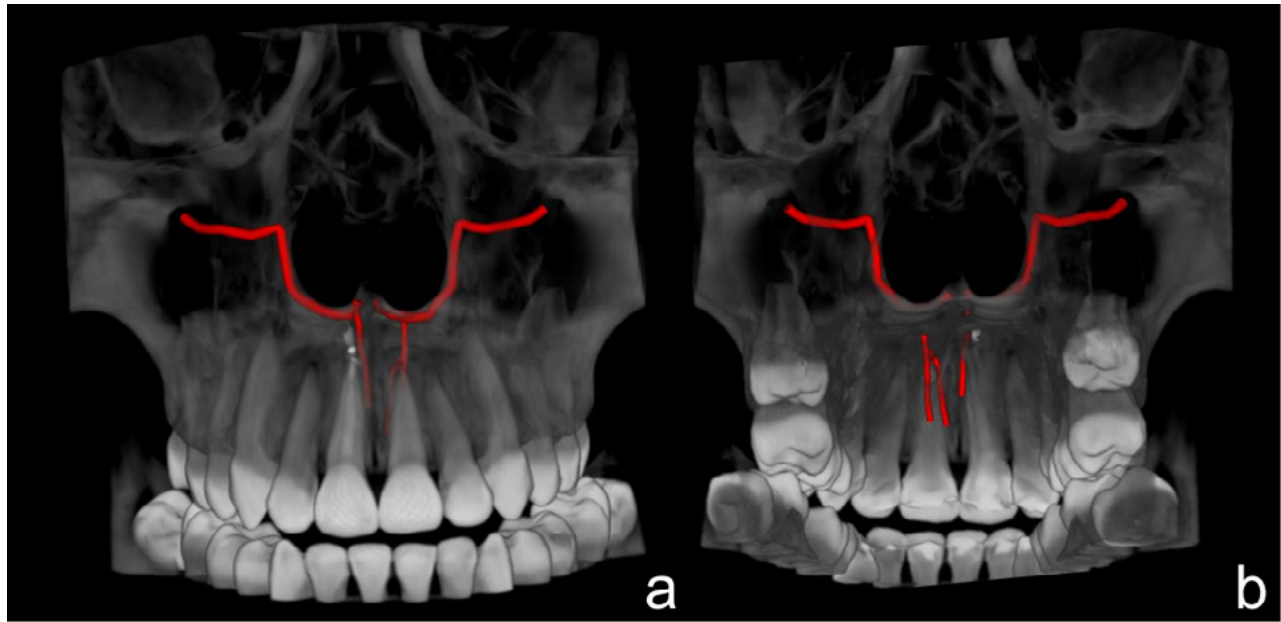


**Figura 3.** Reconstrucción volumétrica 3D de tomografía computarizada de haz cónico del maxilar, donde se observan conductos sinusos bilaterales en maxilar, emergiendo desde canal infraorbitario hacia la pared lateral y piso de fosas nasales, y conducto accesorio: a) Vista anteroposterior; b) Vista superior.



ramificación o conducto accesorio de menor calibre en la zona palatina de las piezas dentarias 1.1 y 2.1, la cual presentaba un diámetro de 1,5 mm (Figura 2c-d); evidenciando además una

bifurcación del canal accesorio izquierdo. La reconstrucción volumétrica tridimensional muestra el recorrido remarcado de los hallazgos mencionados (Figuras 3 y 4).



**Figura 4.** Reconstrucción volumétrica 3D de tomografía computarizada de haz cónico del maxilar, con filtro de proyección de máxima intensidad, de conductos sinuosos bilaterales. a) Canal sinuoso emergiendo desde canal infraorbitario hacia la pared lateral y piso de fosas nasales, en vista anteroposterior; b) Conductos accesorios de menor calibre con orientación palatina, en vista posteroanterior, se evidencia la bifurcación de la ramificación del canal izquierdo.

## DISCUSIÓN

El conocimiento de las variantes anatómicas disminuye la posibilidad de complicaciones y mejora el pronóstico <sup>24</sup>. Los haces nerviosos de la zona anterior del maxilar son importantes, debido a que los procedimientos quirúrgicos en el área pueden conducir a disfunción sensorial (hiperestesia, parestesia o dolor) y hemorragia, asimismo, estos haces pudieran alterar la oseointegración y ocasionar la falla del implante <sup>2</sup>.

Manhaes et al. <sup>4</sup> en su estudio sobre la localización y clasificación del CS, encontraron que el mismo tuvo una mayor frecuencia unilateral, sin predilección por sexo. Por su parte, Tomrukçu et al. <sup>5</sup> al investigar la presencia de canales accesorios reportó que éstos fueron encontrados

más frecuentemente en el sexo masculino, sin relación con la edad. En el caso presentado, el paciente era del sexo femenino y mostró un CS bilateral con canales accesorios. El estudio por TCHC proporciona la posibilidad de evidenciar la ubicación de estas variantes anatómicas, su recorrido, calibre, y el compromiso de estructuras adyacentes, para tener una localización más exacta y precisa que evite complicaciones en procedimientos clínicos, así como descartar falsos diagnósticos de patologías asociadas a los dientes vecinos <sup>2-5</sup>.

**Conflicto de intereses:** los autores declaran no tener conflicto de intereses.

**Autor de correspondencia:**

Mónica Piña-D'Abreu. TRADIT 3D. Padre Mariano 391 207 Providencia. Santiago, Chile. (monicap@tradit3d.com)

## REFERENCIAS

1. Neves FS, Crusoé-Souza M, Franco LC, Caria PH, Bonfim-Almeida P, Crusoé-Rebello I. Canalis sinuosus: a rare anatomical variation. *Surg Radiol Anat.* 2012;34(6):563-6.
2. Machado VC, Chrcanovic BR, Felipe MB, Manhães Júnior LR, de Carvalho PS. Assessment of accessory canals of the canalis sinuosus: a study of 1000 cone beam computed tomography examinations. *Int J Oral Maxillofac Surg.* 2016 Dec;45(12):1586-91.
3. De Oliveira-Santos C, Rubira-Bullen IR, Monteiro SAC, León JE, Jacobs R. Neurovascular anatomical variations in the anterior palate observed on CBCT images. *Clin Oral Implants Res.* 2013;24:1044-8.
4. Manhães Júnior LR, Villaça-Carvalho MF, Moraes ME, Lopes SL, Silva MB, Junqueira JL. Location and classification of Canalis sinuosus for cone beam computed tomography: avoiding misdiagnosis. *Braz Oral Res.* 2016;30(1):e49. DOI:10.1590/1807-3107BOR-2016.vol30.0049.
5. Tomrukçu DN, Köse TE. Assessment of accessory branches of canalis sinuosus on CBCT images. *Med Oral Patol Oral Cir Bucal.* 2020;25(1):e124-e130.

