

# RID

REPORTE

Imagenológico Dentomaxilofacial

ISSN: En trámite. Número 1 Volumen 1 Enero - Junio 2022



**Sociedad Venezolana de  
Radiología e Imagenología  
Dentomaxilofacial**

## REPORTE DE CASO

# OSTEOSARCOMA CONDROBLÁSTICO EN EL MAXILAR CHONDROBLASTIC OSTEOSARCOMA OF THE MAXILLA

### Bruno Pier-Doménico

Especialista en Radiología Oral y Maxilofacial. Groupe Hospitalier Bretagne Sud, Francia.

b.pierdomeni-co@ghbs.bzh ORCID: 0000-0002-5642-1641

**Editor Académico:** Dra. Maira Quevedo-Piña.

## RESUMEN

El osteosarcoma es el tumor óseo maligno primario más común, se presenta con mayor frecuencia en huesos largos y rara vez en la región maxilofacial. Los signos y síntomas más comunes del osteosarcoma son: dolor o parestesia, crecimiento rápido, inflamación y expansión del hueso cortical, asimetría facial, obstrucción nasal, desplazamiento y movilidad de los dientes vecinos. Se expone el caso de un paciente sexo masculino 77 años de edad con sintomatología dolorosa y obstrucción de fosa nasal izquierda que a la evaluación con tomografía de haz cónico el diagnóstico presuntivo fue Osteosarcoma corroborado por la biopsia incisional que lo categorizó como el subtipo condroblástico.

**Palabras clave:** Osteosarcoma, maxilar, tomografía de haz cónico (DeCS)

**Como citar:** Pier-Doménico B. Osteosarcoma condroblástico en el maxilar. Rep Imagenol Dentomaxilofacial 2022; 1(1):58-63.

**Recibido:** 20/12/2021  
**Aceptado:** 29/02/2022  
**Publicado:** 16/03/2022



Sociedad Venezolana de  
Radiología e Imagenología  
Dentomaxilofacial

## REPORTE DE CASO

### ABSTRACT

Osteosarcoma is the most common primary malignant bone tumor, most commonly occurring in long bones and rarely in the maxillofacial region. The most common signs and symptoms of osteosarcoma are: pain or paresthesia, rapid growth, inflammation and expansion of the cortical bone, facial asymmetry, nasal obstruction, displacement and mobility of neighboring teeth. The case of a 77-year-old male patient with painful symptoms and obstruction of the left nostril is presented. Upon evaluation with cone beam tomography, the presumptive diagnosis was Osteosarcoma corroborated by the incisional biopsy, which categorized it as the chondroblastic subtype.

**Key words:** Osteosarcoma, maxilla, cone beam computed tomography (MeSH)

### INTRODUCCIÓN

El osteosarcoma (OS) es el tumor óseo maligno primario más común, se presenta con mayor frecuencia en huesos largos y rara vez en la región maxilofacial <sup>1</sup>. Su etiología se desconoce, aunque se asocia a mutaciones genéticas de causa viral, a la Enfermedad de Paget y a la Displasia Fibrosa, consecuencia de la radioterapia. Son neoplasmas caracterizados por la presencia de células mesenquimales que producen tejido osteoide <sup>2</sup>. Representan menos del 1% de todas las biopsias en maxilar y mandíbula. Los signos y síntomas más comunes del OS son: dolor o parestesia, crecimiento rápido, inflamación y expansión del hueso cortical, asimetría facial, obstrucción nasal, desplazamiento y movilidad de los dientes vecinos <sup>3,4</sup>.

Radiográficamente, los tumores se detectan como una imagen radiolúcida, radiopaca o mixta, con márgenes irregulares, mal definidos y reacción osteofítica perióstica en un patrón espiculado perpendicular a la cortical ósea. Histopatológicamente se caracteriza por la proliferación de células ovoides, fusiformes o con morfologías estelares irregulares, con diversos grados de atipia, asociadas a depósito

directo de matriz osteoide por parte de células tumorales <sup>1</sup>.

Los OS primarios en los huesos maxilares son raros, encontrándose menos de un caso por millón de personas. Los OS están localizados en 71,4% en la mandíbula y en el maxilar en un 28,6% (relación 2,5:1). En la mandíbula la región más frecuente es la región sinfisiaria, seguida por el ángulo y rama. En el maxilar la localización más frecuente es la cresta alveolar, seguida por seno maxilar y paladar <sup>5</sup>.

El tratamiento de elección para el OS de cabeza y cuello es la resección quirúrgica agresiva, con amplio margen de seguridad, asociada a quimioterapia y radioterapia coadyuvantes. La radioterapia debe reservarse para el tratamiento del OS de los maxilares, con la posibilidad de márgenes positivos para las células tumorales después de resecciones quirúrgicas o en casos de recidivas locales irreseccables. También se ha reportado el uso de quimioterapia en el OS de los maxilares, ya que puede ser una herramienta importante para el tratamiento de esta neoplasia, pero aún no se ha llegado a un consenso sobre el momento de su aplicación, ya

sea antes o después de la cirugía <sup>1</sup>. Con base en lo anterior, el objetivo de este reporte es exponer

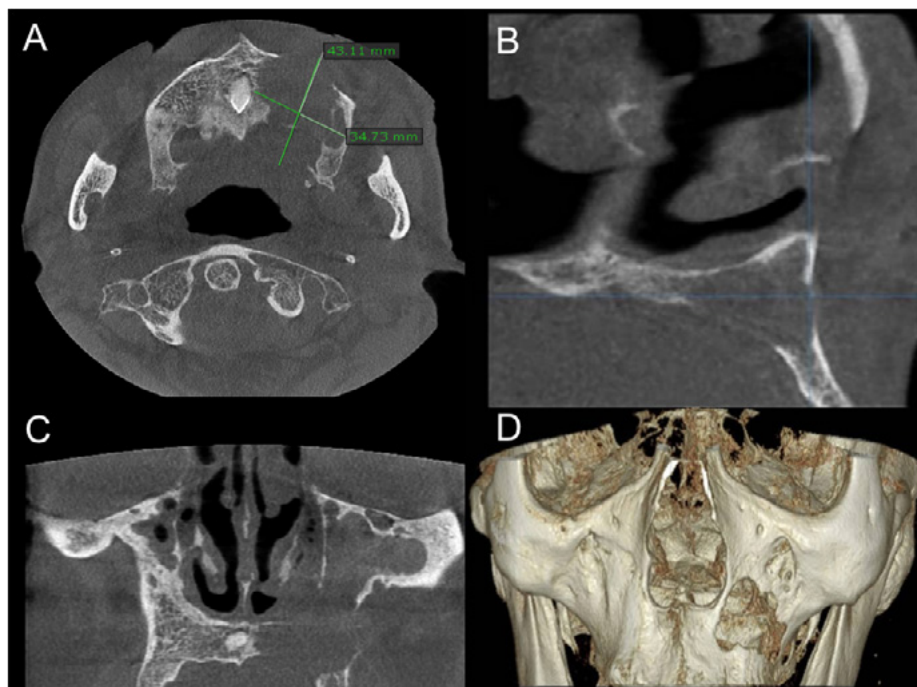
un caso de Osteosarcoma condroblástico en el maxilar.

## PRESENTACIÓN DEL CASO

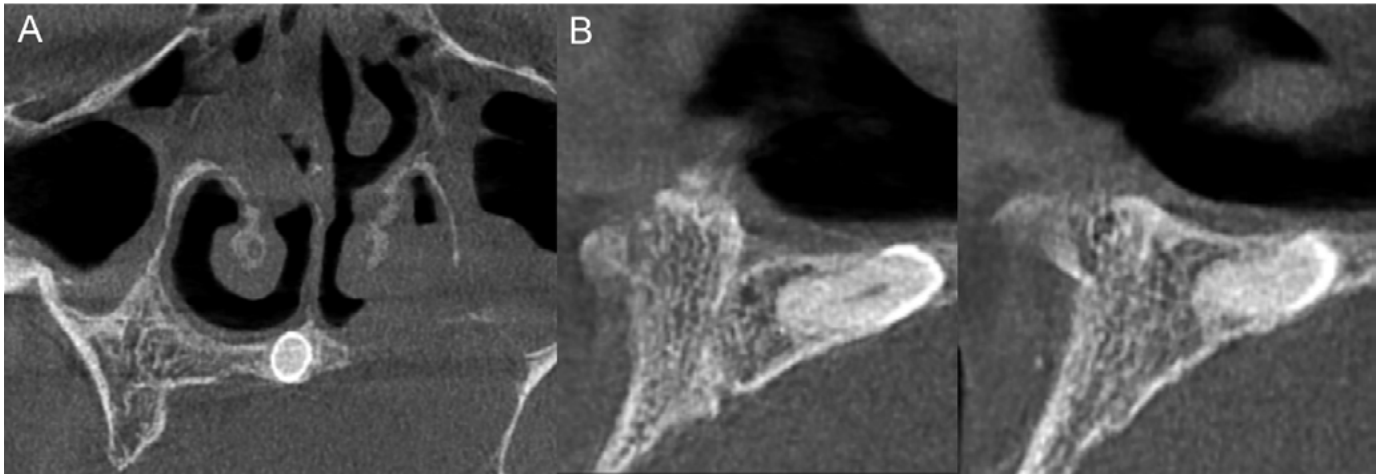
Paciente masculino de 77 años quien fue referido al estomatólogo desde el servicio de ORL del Hospital de Scorff, Lorient, Francia, por presentar un aumento de volumen en la región maxilar izquierda. Durante la anamnesis, el paciente refiere dolor en la región y ligera dificultad para respirar por su fosa nasal izquierda. Al examen clínico se pudo detectar un marcado abultamiento de las corticales óseas. Al momento de la interconsulta no presentó examen radiográfico, por lo cual se le indica una Tomografía Computarizada de Haz Cónico (TCHC).

Al estudio imagenológico en los diferentes cortes tomográficos, se detectó imagen isodensa de bordes irregulares, osteolítica, infiltrando el hueso medular en la región maxilar izquierda, con

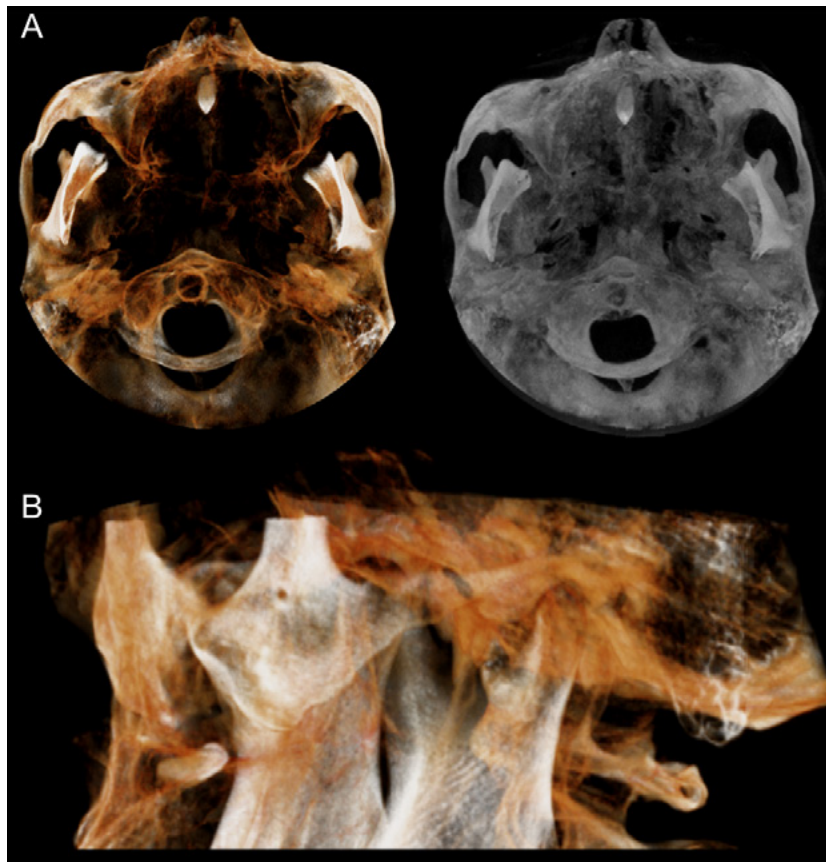
un tamaño de 37 mm x 35 mm aproximadamente (Figura 1), extendiéndose desde la línea media hasta la tuberosidad maxilar izquierda, ocasionando abultamiento, perforación, con pérdida de la continuidad de la pared medial y piso del seno maxilar izquierdo y pared lateral de la fosa nasal izquierda (Figura 2-4). Los signos observados son sugerentes de Osteosarcoma. En la exploración del volumen tomográfico se detectó la presencia de un mesiodent en posición invertida, como se visualiza en los cortes transaxiales (Figura 5). El paciente se le indicó una biopsia incisional en la cual el estudio histopatológico corroboró el diagnóstico imagenológico de OS, especificando que se estaba en presencia del subtipo condroblástico.



**Figura 1.** Reconstrucciones multiplanares y volumétrica en 3D de Tomografía Computarizada de Haz Cónico, mostrando las dimensiones aproximadas de la imagen isodensa localizada en hemimaxila izquierda (A, vista axial), de límites mal definidos, que infiltra el seno maxilar y fosa nasal ipsilateral, causando solución de continuidad de sus corticales (B, Vista sagital; C Vista coronal y D, reconstrucción volumétrica).



**Figura 2.** Reconstrucciones multiplanares de Tomografía Computarizada de Haz Cónico, mostrando en vista coronal (A) y transaxiales (B) presencia de diente supernumerario (Mesiodens), incluido e invertido, y su relación con el conducto nasopalatino.



**Figura 3.** Reconstrucciones volumétricas 3D de Tomografía Computarizada de Haz Cónico, mostrando en vistas transversales infero-superior con aplicación de filtros (A) y lateral (B), la posición del diente supernumerario y relación con estructuras anatómicas vecinas.

## DISCUSIÓN

El OS es un tumor primario óseo que se presenta con mas frecuencia en pacientes jóvenes de 13 a 16 años <sup>5</sup>, a diferencia del paciente del reporte que se trata de un adulto con 77 años de edad. En referencia al sexo afecta mayormente al sexo masculino <sup>1</sup> siendo coincidente con este caso. Para Álvarez et al. el OS condroblástico es uno de los subtipos caracterizado por una diferenciación cartilaginosa que raramente afecta la región maxilofacial <sup>2</sup>, en contraposición a lo señalado por Loara et al. que afirma en su investigación que este subtipo histológico es la forma más común presente en maxilar y mandíbula. El dolor concuerda con una de las sintomatologías frecuentemente manifestada por los pacientes en diferentes investigaciones <sup>1-5</sup>, al igual que la dificultad respiratoria como producto de la masa tumoral que obstruye la fosa nasal <sup>5</sup>. Un signo observado fue la expansión y abultamiento de las corticales que de acuerdo a los investigadores se presenta con regularidad <sup>2,4</sup>.

Las características imagenológicas son importantes herramientas de diagnóstico en los tumores óseos y dependen del comportamiento del tumor. En este caso se observa en la TCHC la reacción osteolítica que afecta tuberosidad, seno maxilar y fosa nasal izquierda. Se concluye que un diagnóstico temprano favorecerá al paciente en la selección por parte del equipo de salud +del tratamiento mas indicado.

**Conflicto de intereses:** el autor declara no tener conflicto de intereses.

### Autor para correspondencia:

Bruno Pier Doménico. Hospitalier du Scorff. Groupe Hospitalier de Sud Lorient. Bretagne. France. [b.pierdomenico@ghbs.bzh](mailto:b.pierdomenico@ghbs.bzh)

## REFERENCIAS

1. Oliveira L, Cunha J, Bezerra B. Chondroblastic osteosarcoma of the mandible: case report J Bras Pat e Med Lab. 2018 Mar/Apr;54(2) DOI: 10.5935/1676-2444.20180021
2. Alvarez-Martinez E, Castro-Espitia L, Ardila-Medina CM. Osteosarcoma condroblástico maxilar: Presentación de un caso. Av Odontoestomatol 2012;28(5):227-31.
3. Martins GE, Perez SV. Acompanhamento do paciente tratado de osteossarcoma. Acta Ortop Bras. 2012; 20(4):235-9.
4. Lukschal LF, Barbosa RMLB, Alvarenga RL, Horta MCR. Osteossarcoma em maxila: relato de caso. Rev Port Estomatol Med Dent Cir Maxilofac. 2013; 54(1):48-52. DOI:10.1016/j.rpemd.2012.08.001.
5. Rocha D, Fariña R, Valdez A. Osteosarcoma maxilofacial. Rev Discover Medicine. 2017;1(2):79-80

